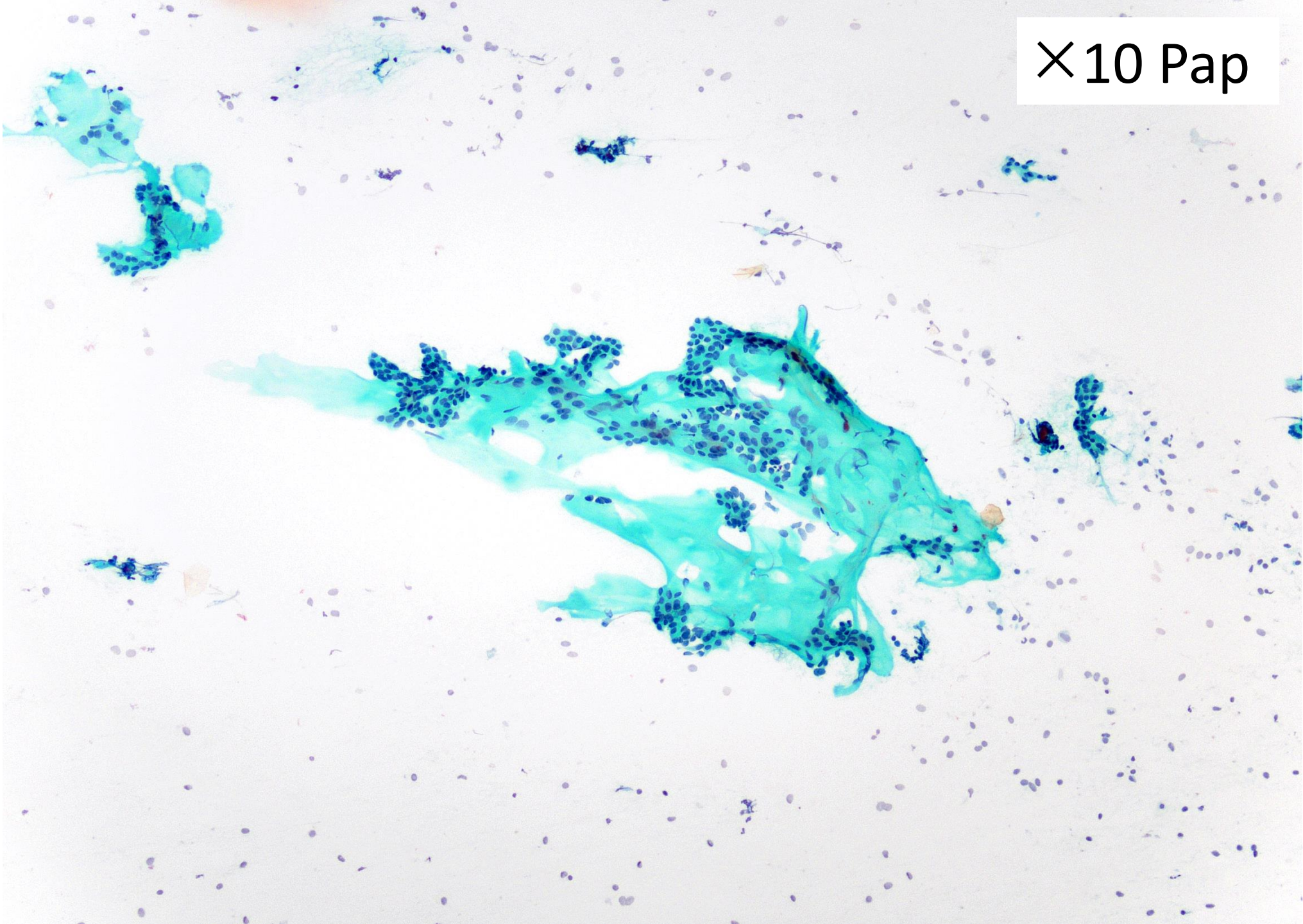


出題者：柳瀬匠汰（名古屋大学医学部附属病院
医療技術部臨床検査部門）

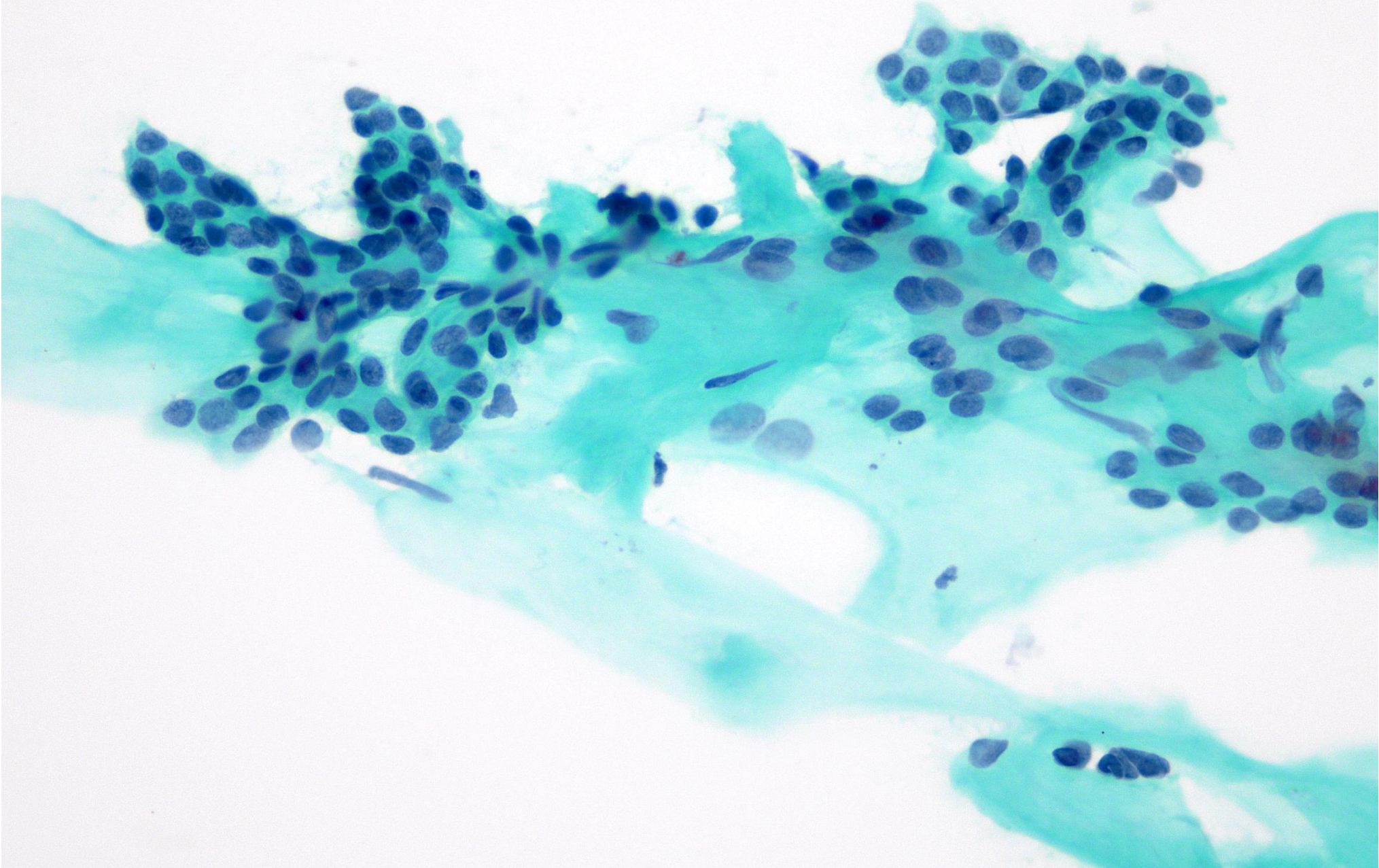
症例 6

- 年齢 73歳
- 性別 女性
- 採取部位 耳下腺
- 採取方法 穿刺吸引細胞診
- 標本作製方法 直接塗抹
- 画像所見 22×19×23mmの多房性腫瘍
- 臨床情報 耳後部に腫瘍と疼痛を自覚し、来院

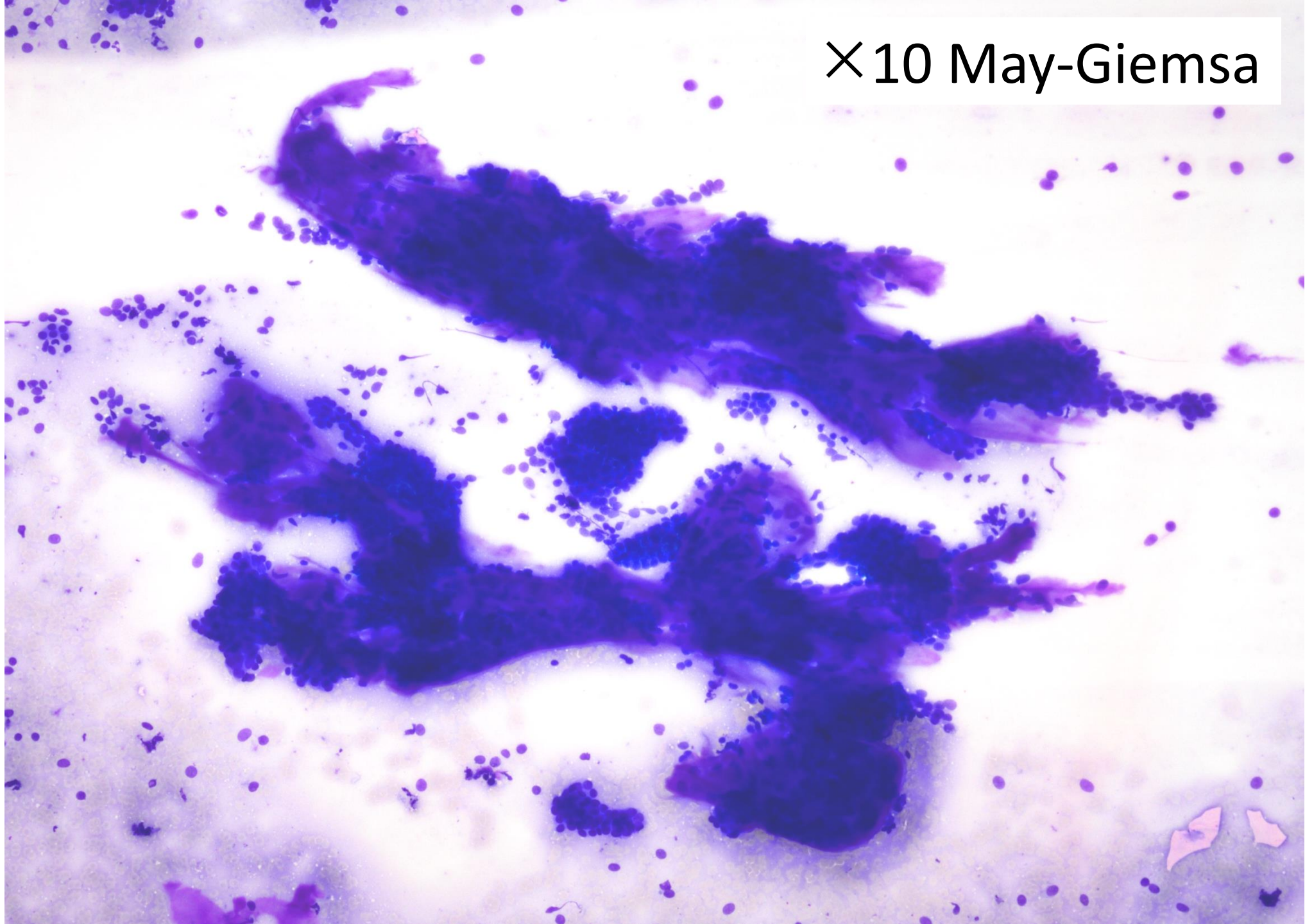
×10 Pap



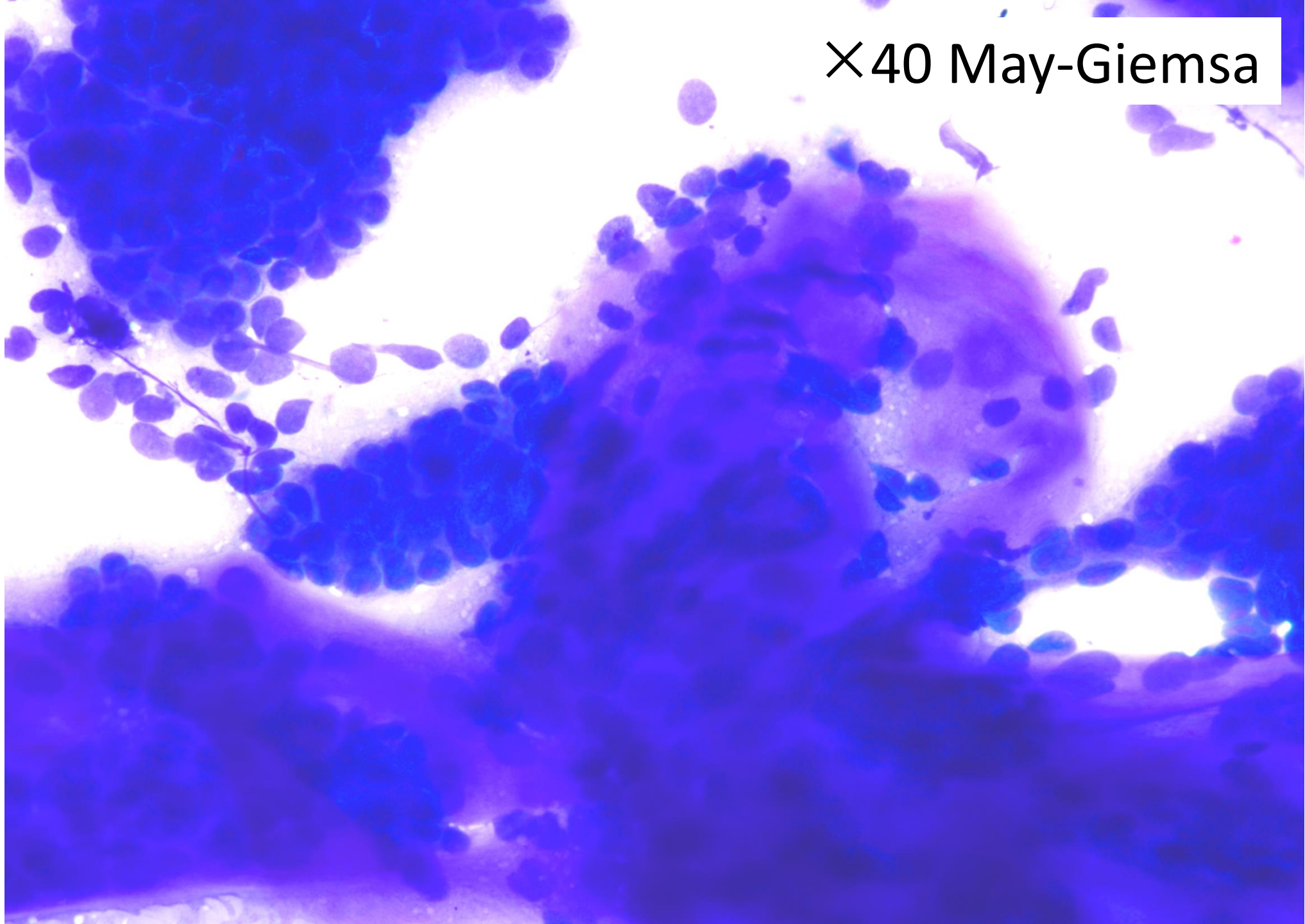
×40 Pap



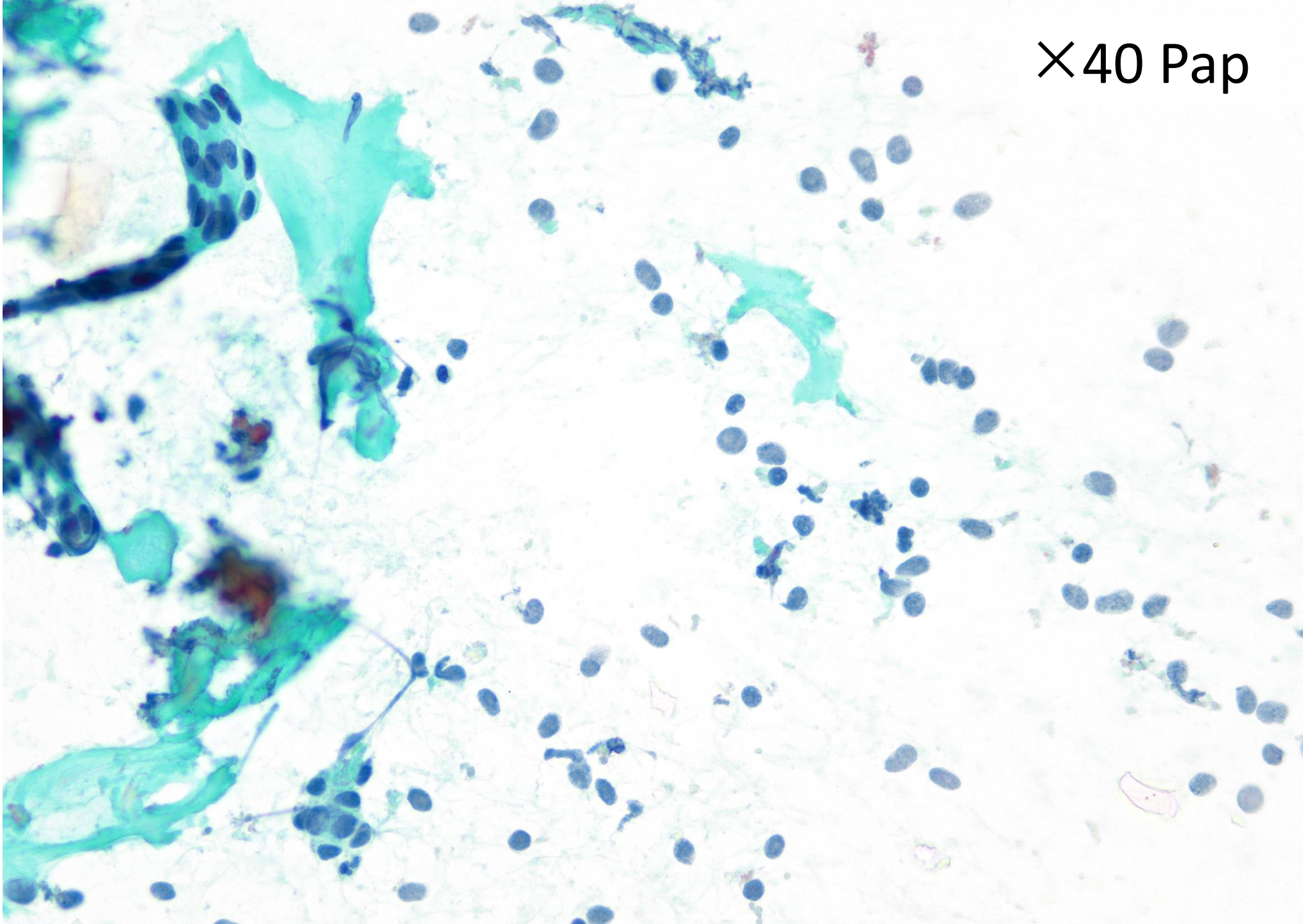
×10 May-Giemsa



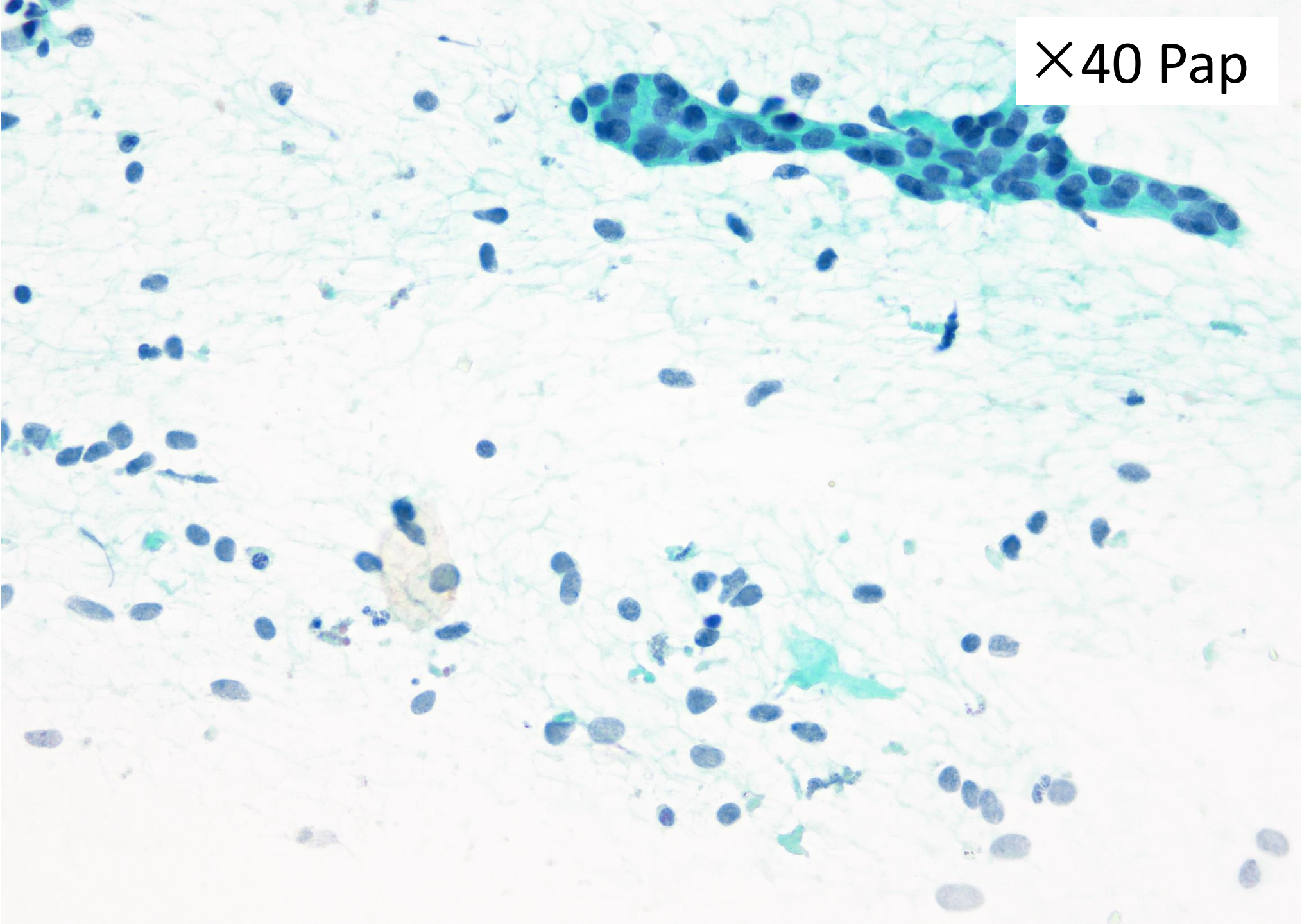
×40 May-Giemsa



X40 Pap



×40 Pap



第1選択：ミラノシステム診断区分

1. 不適正
2. 非腫瘍性
3. 意義不明な異型 (AUS)
4. 良性腫瘍
5. 良悪性不明な腫瘍 (SUMP)
6. 悪性疑い
7. 悪性

第2選擇：推定組織型

1. 多形腺腫
2. 基底細胞腺腫
3. 腺樣囊胞癌
4. 上皮筋上皮癌
5. 唾液腺導管癌